

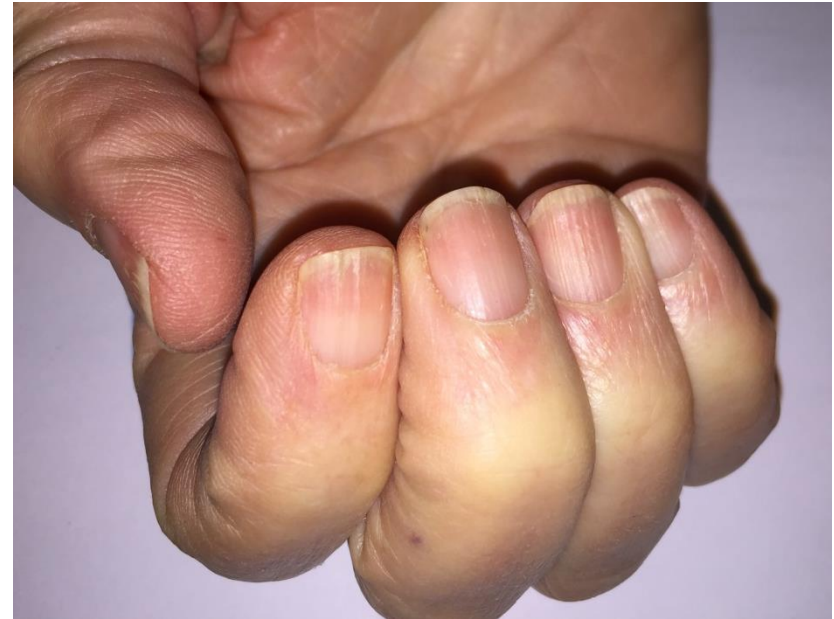
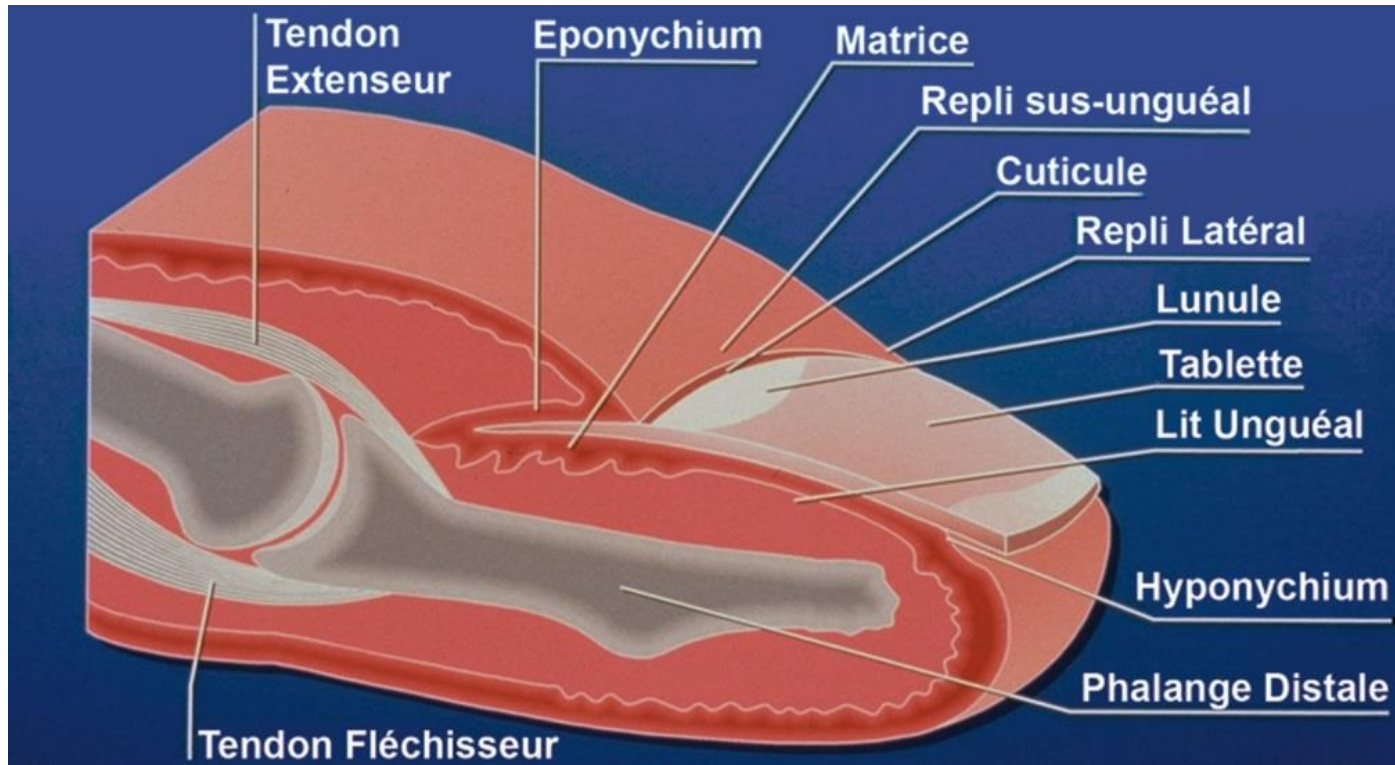
MALADIES DES ONGLES IL N'YA PAS QUE LES MYCOSES!

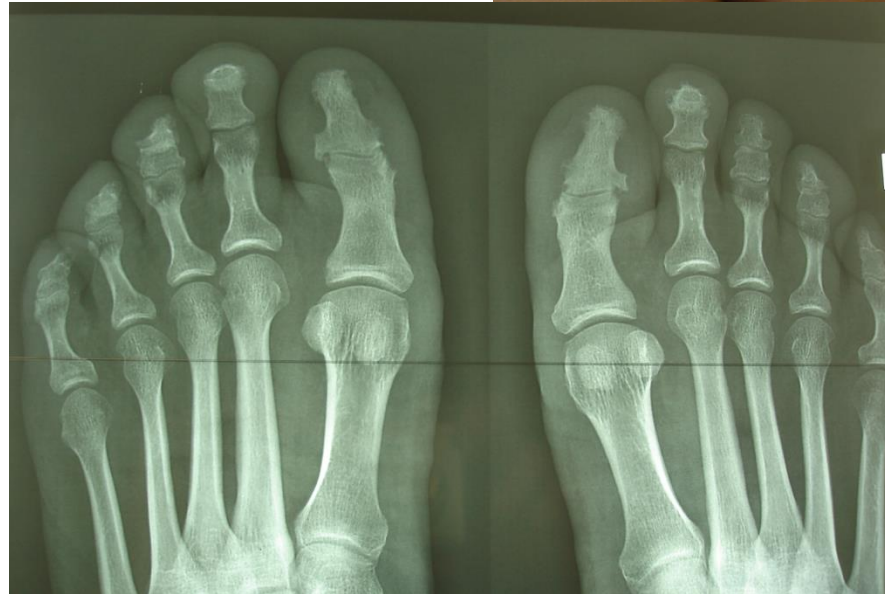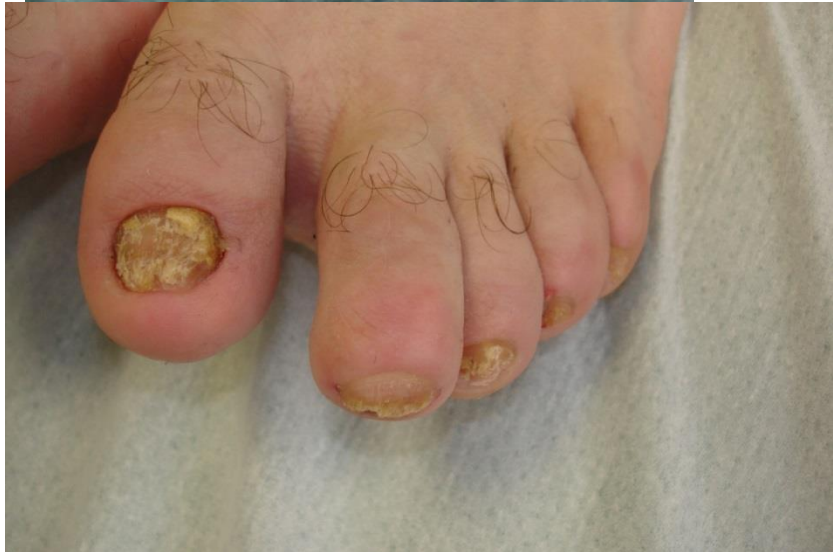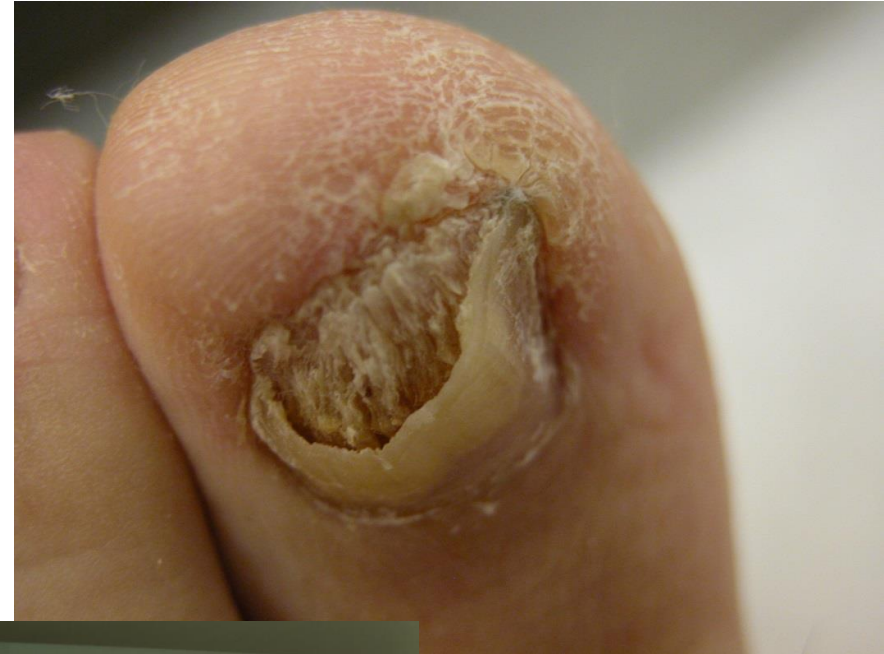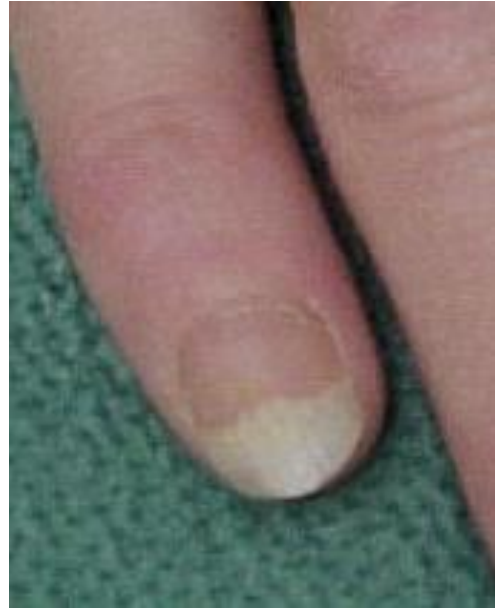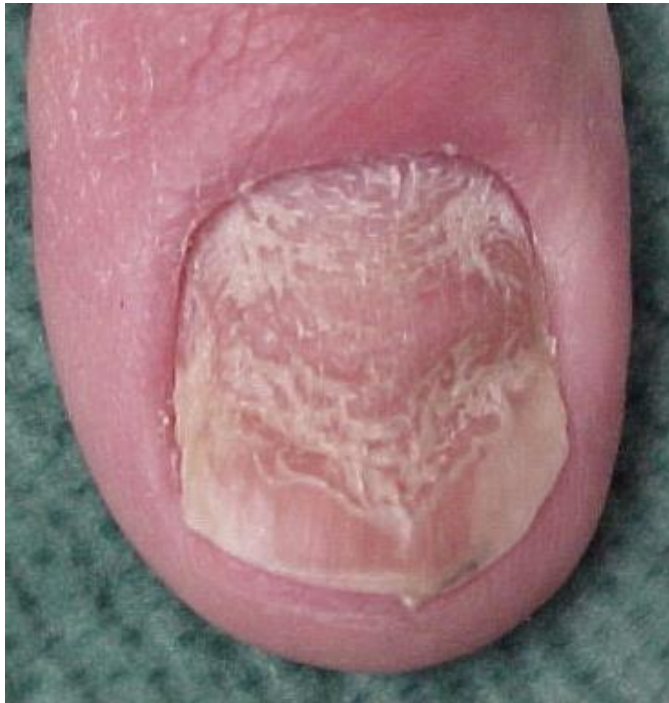**Georges REUTER
STRASBOURG**

CONFLITS D'INTERETS

- **AUCUN DANS LE DOMAINE CONCERNE PAR CET EXPOSE**

L'APPAREIL UNGUEAL





PSORIASIS

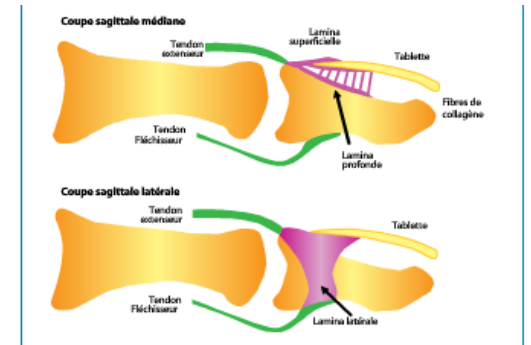
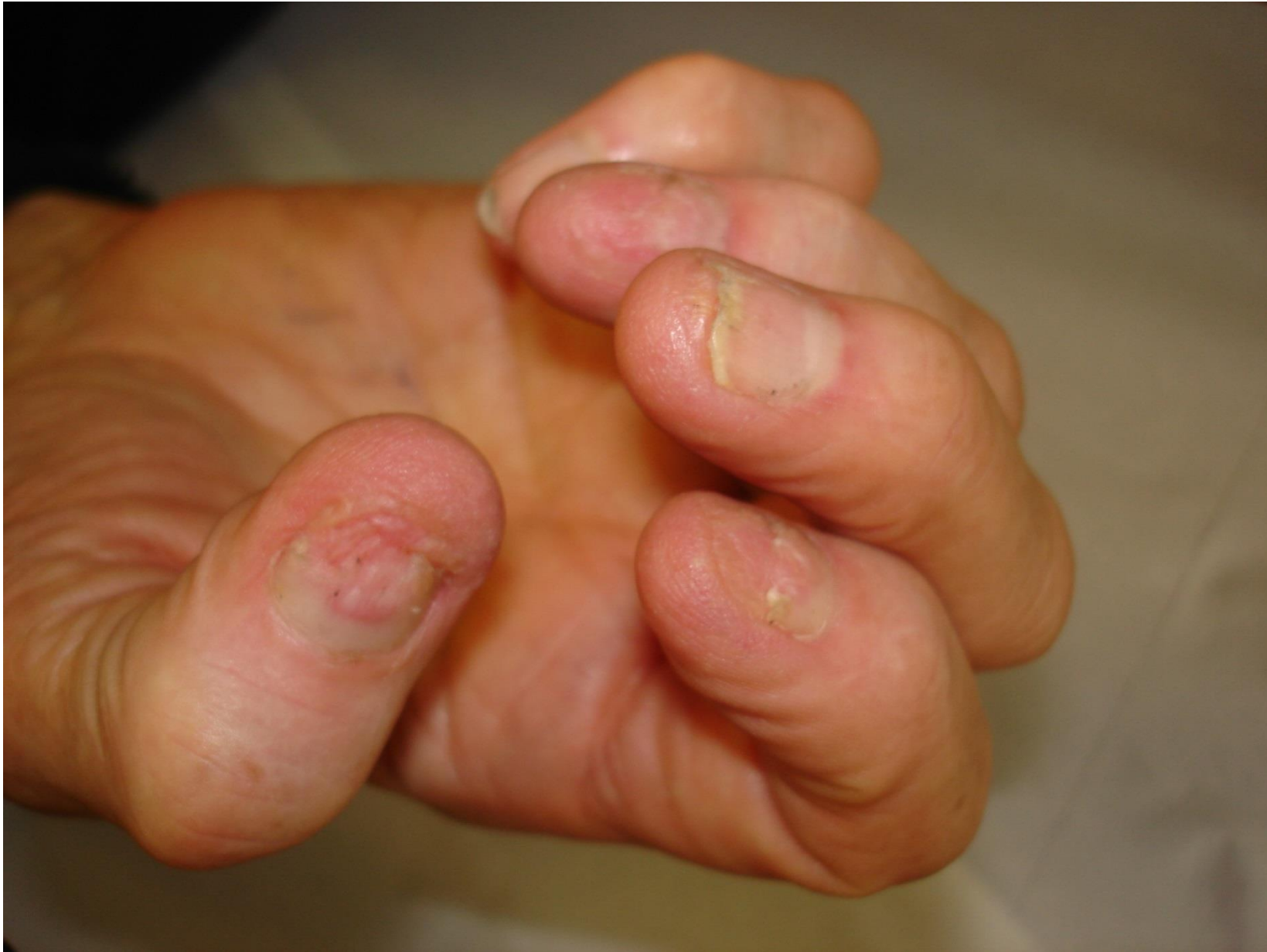

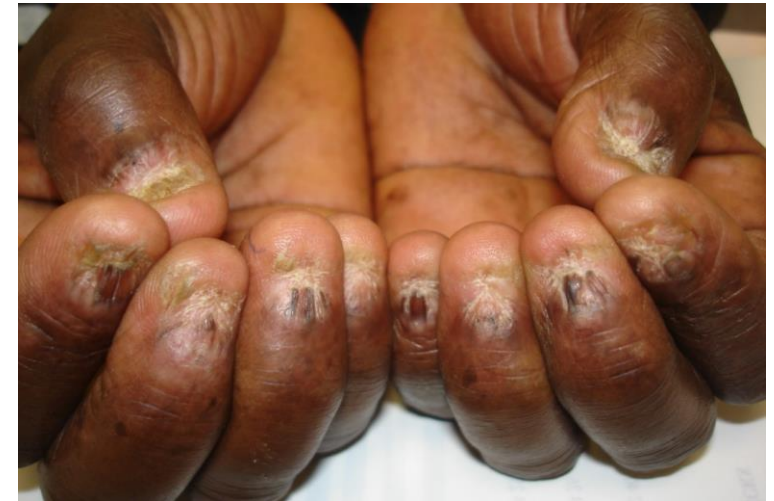Figure 1. Liens entre ongle et enthèses. Les fibres du tendon extenseur se prolongent au contact de l'ongle et latéralement (d'après [14]).

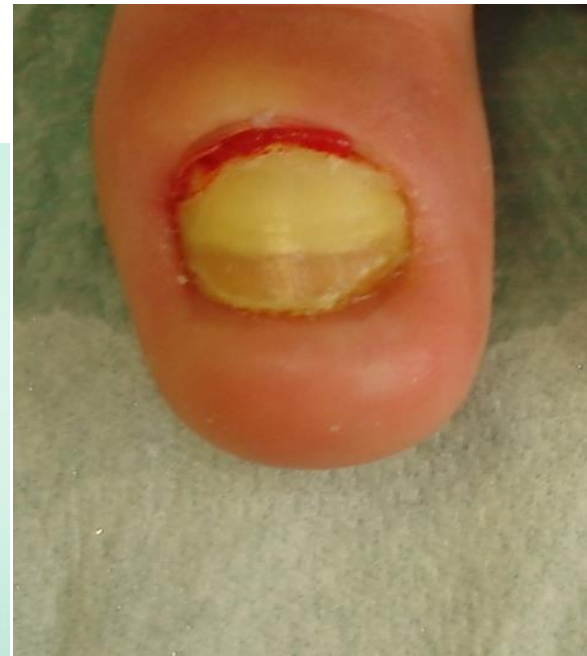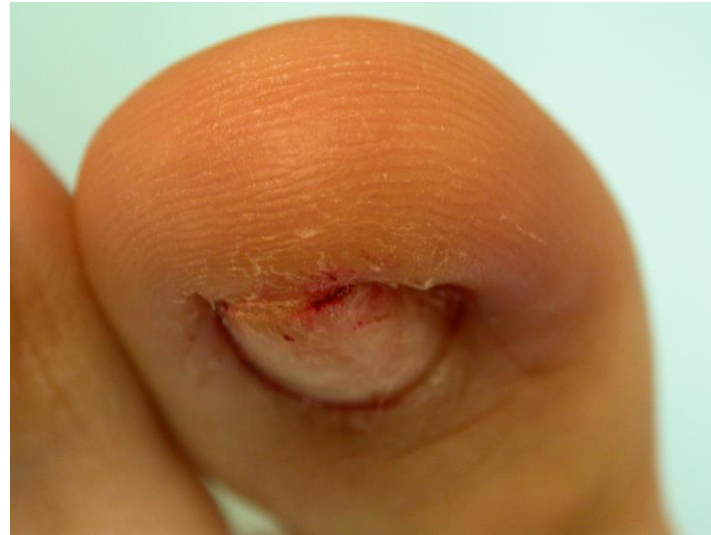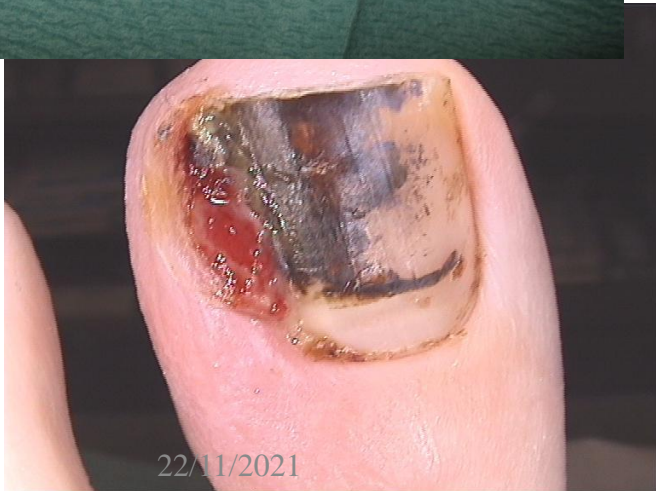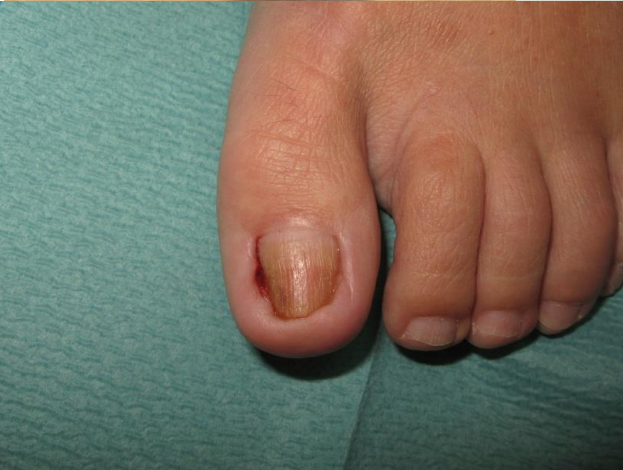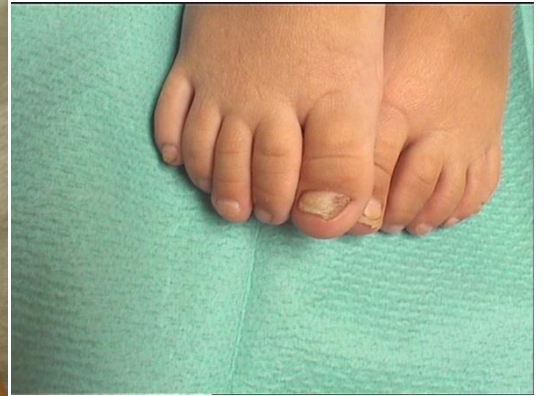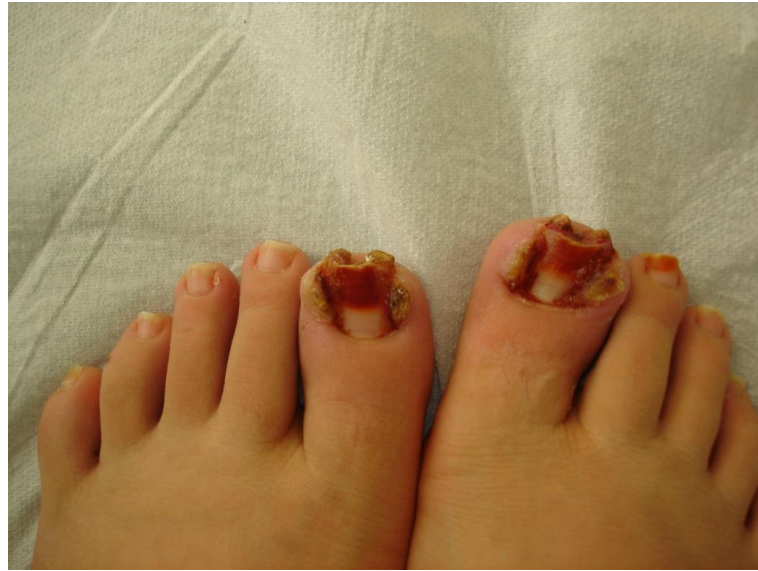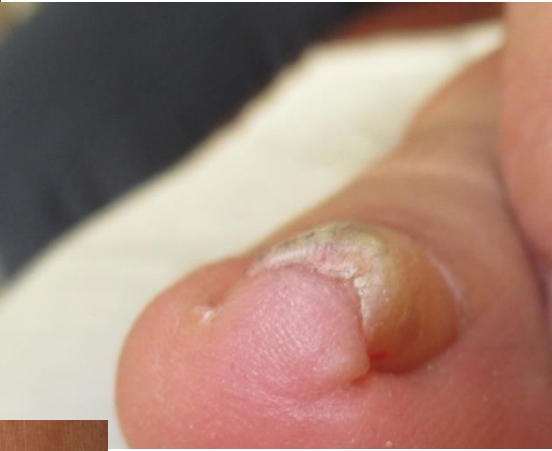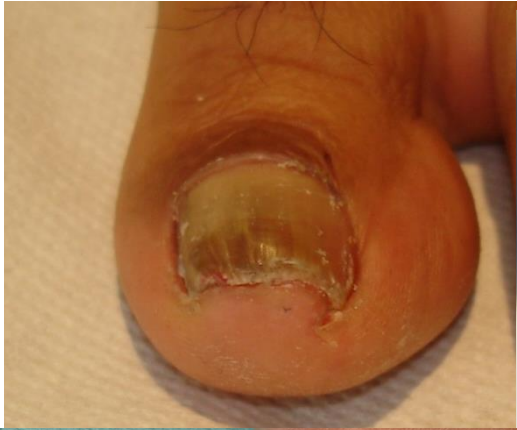22/11/2021

JMS GR



LICHEN PLAN





Cas clinique

Homme 76 ans

Gros orteil G

Onycholyse depuis quelques mois

Macération sous unguéale

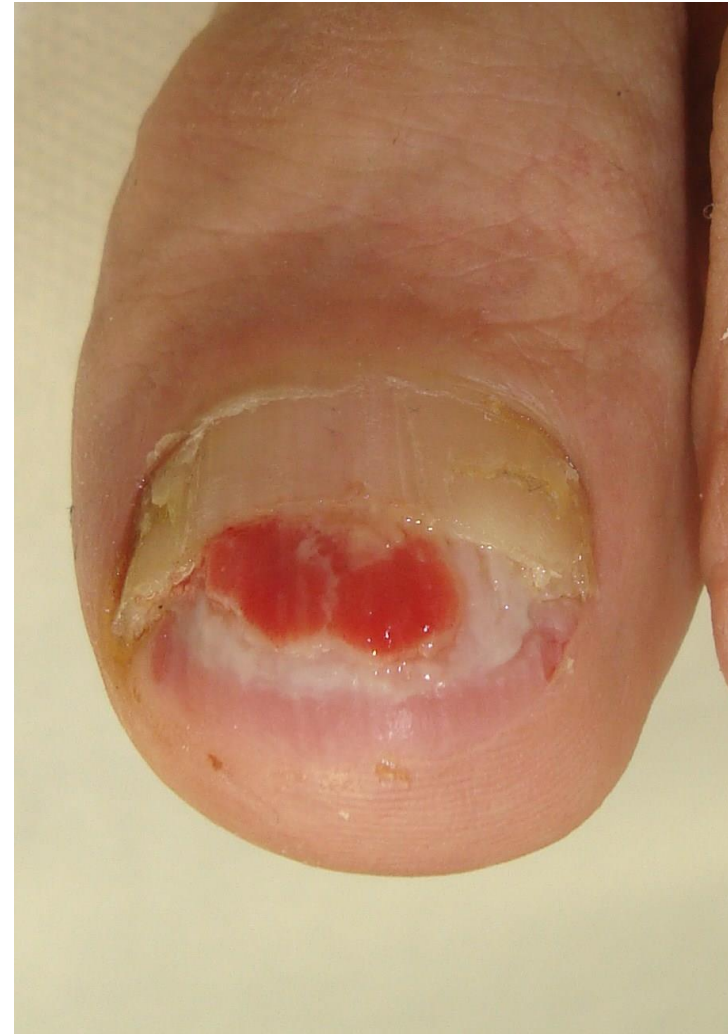Episode identique il y a 5 ans :

curetage de la lésion sans histologie

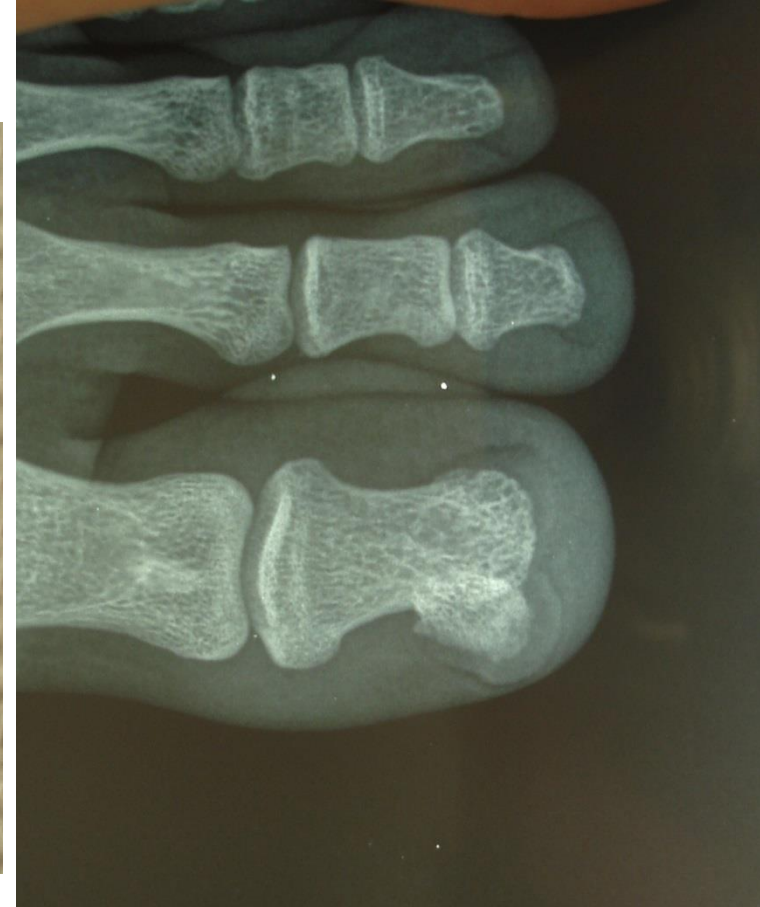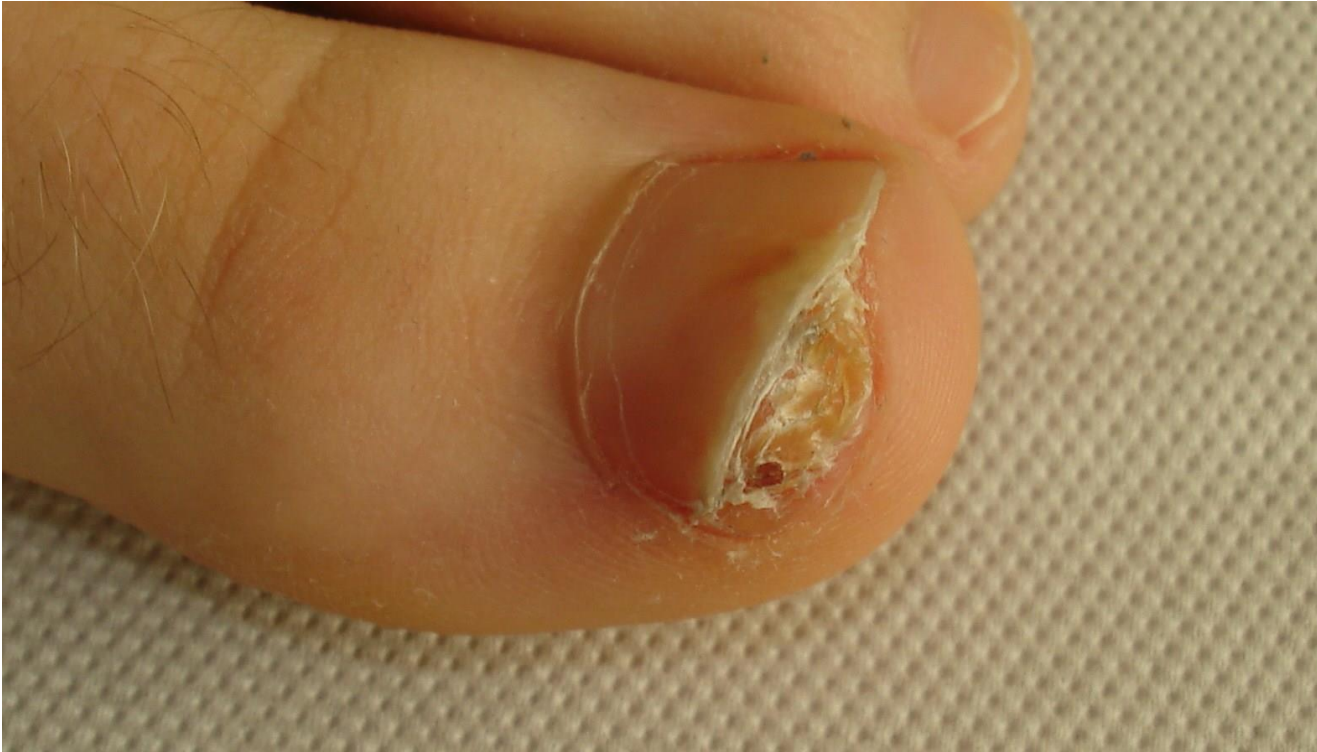Reprise chirurgicale avec exérèse jusqu'au

Périoste et examen histopathologique.

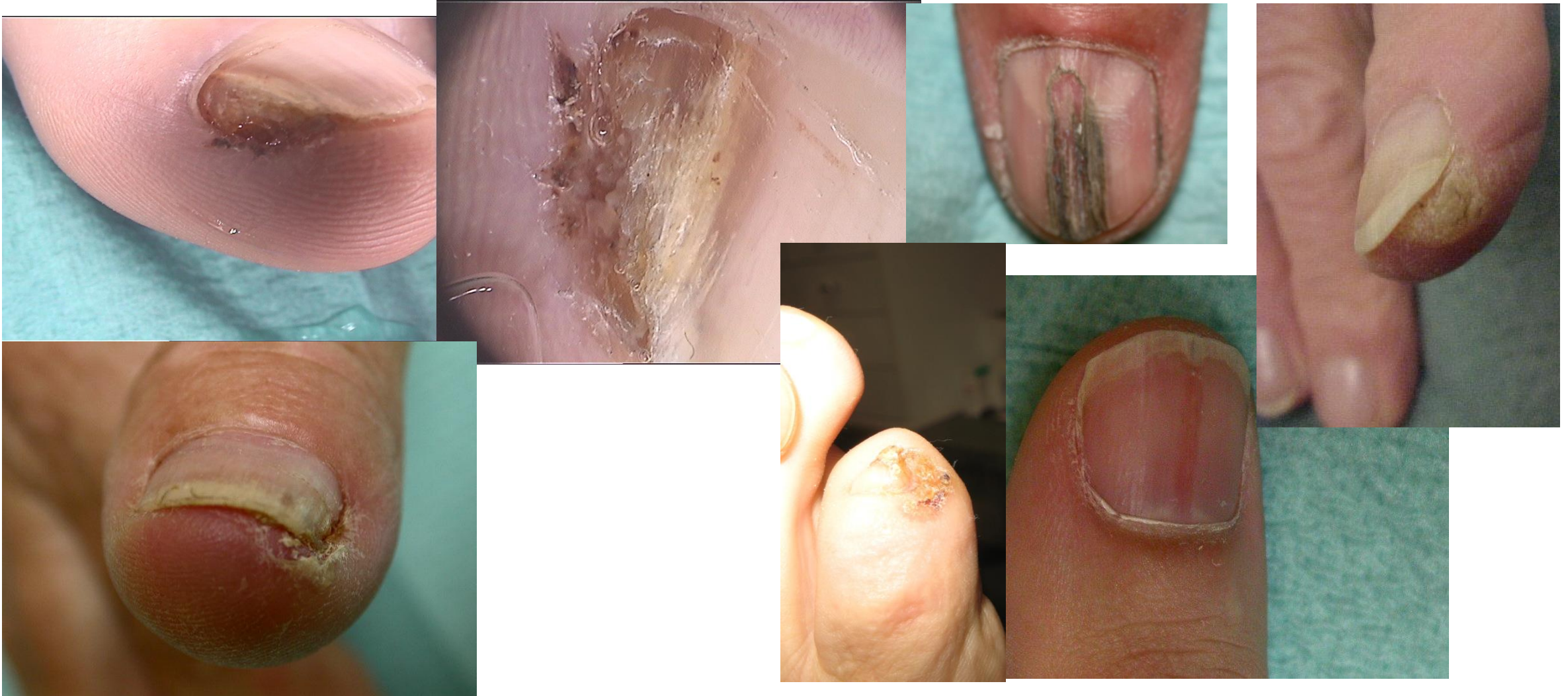Histologie: BOTRIOMYCOME



- **Homme 18 ans**
- **Douleur à la pression et lors des activités sportives**



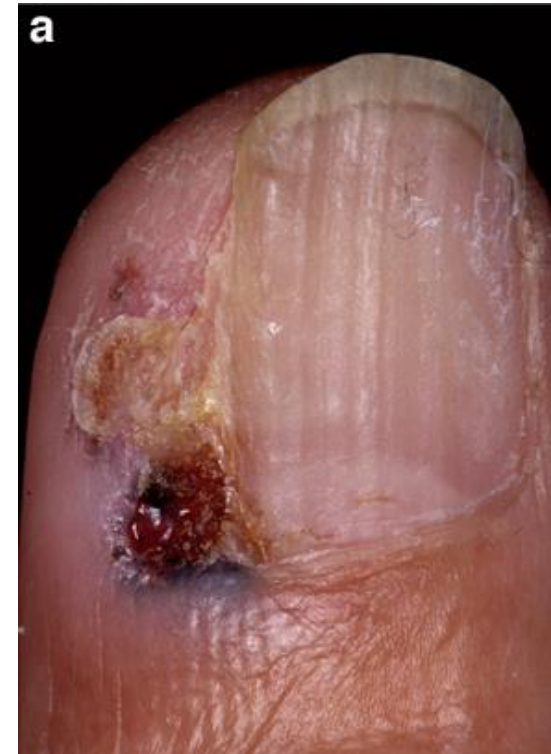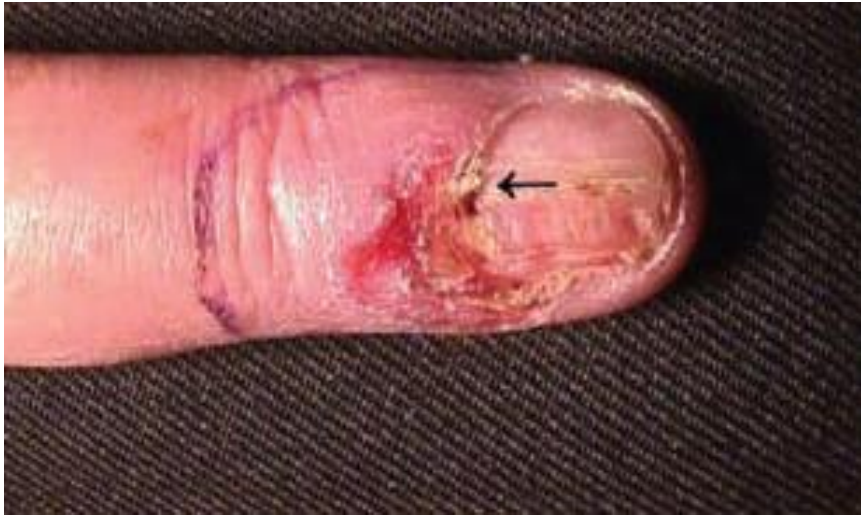CARCINOME EPIDERMIOIDE

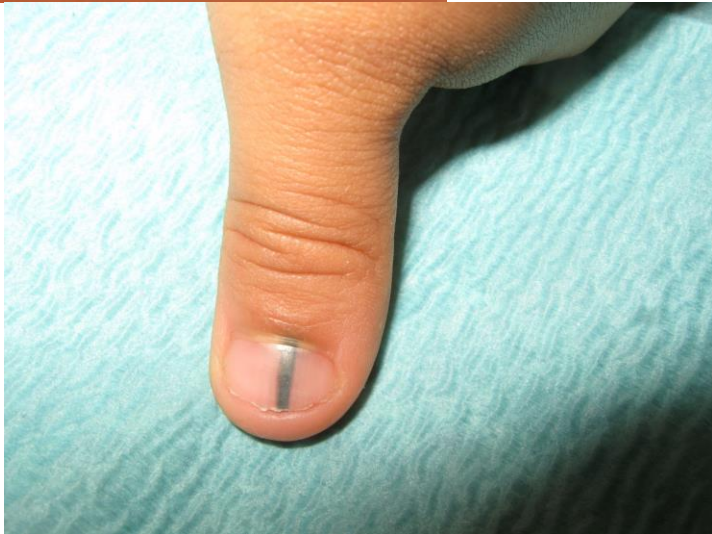
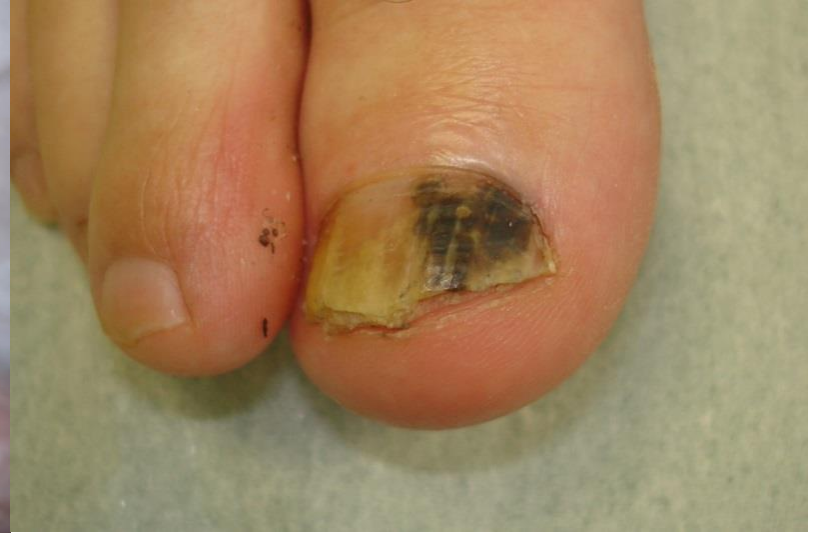
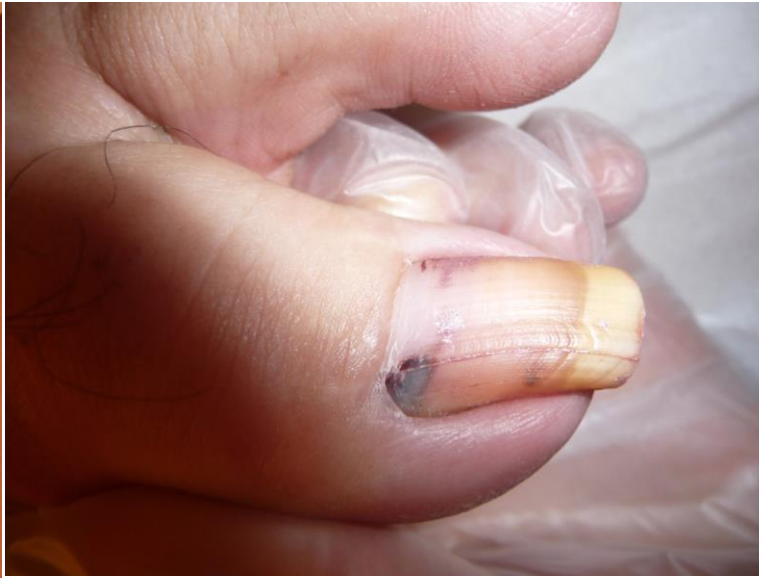22/11/2021

JMS GR

Carcinome baso cellulaire

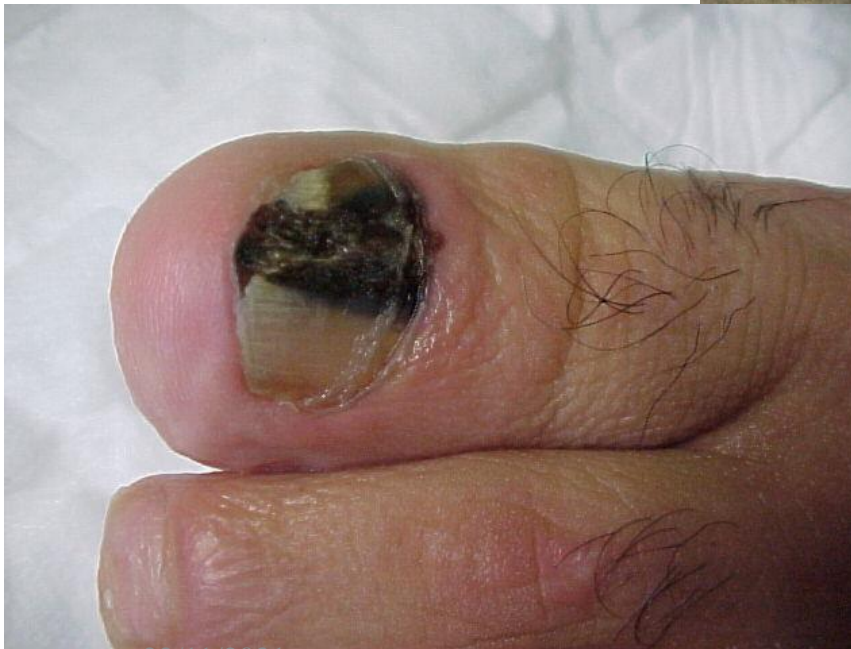
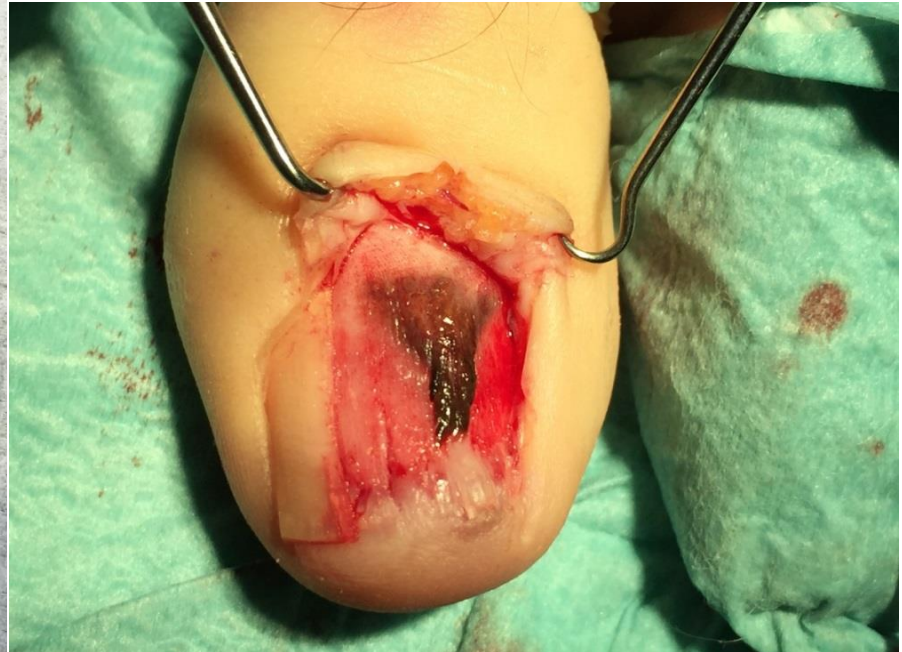
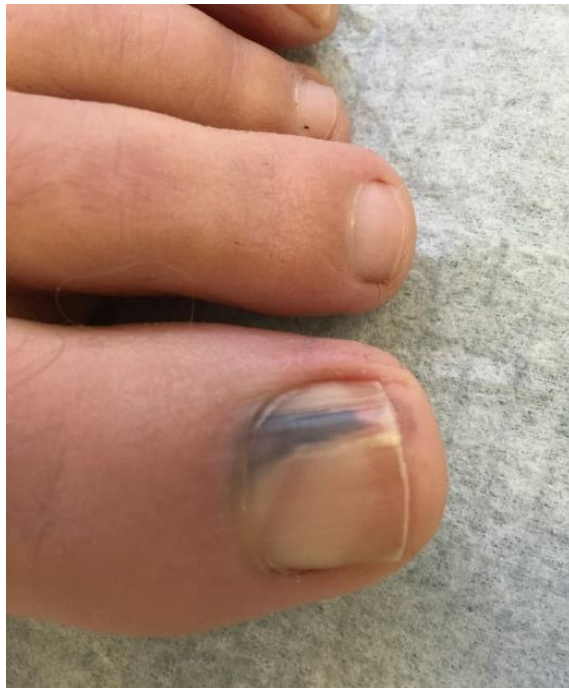
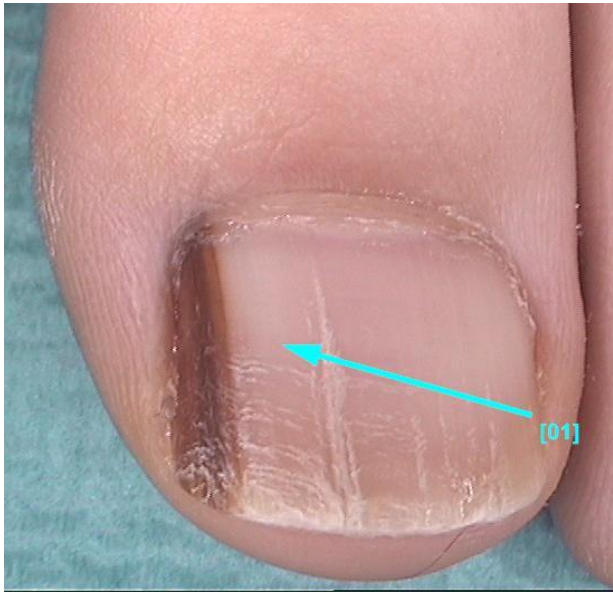
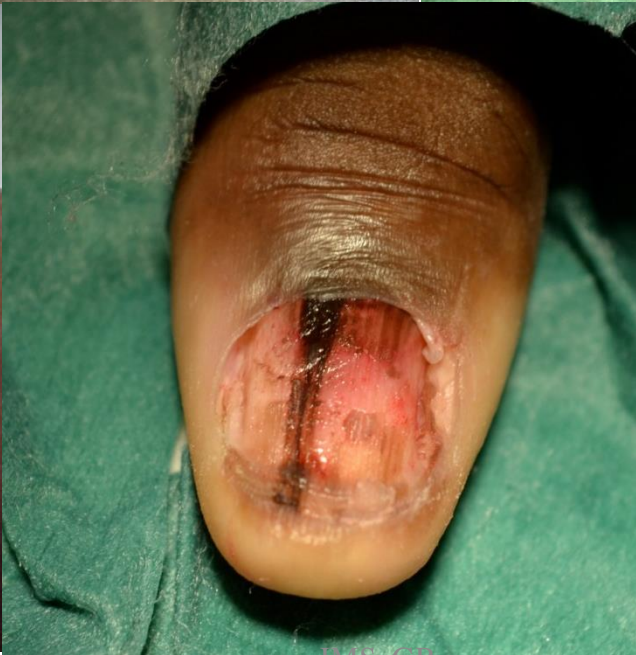22/11/2021

JMS GR

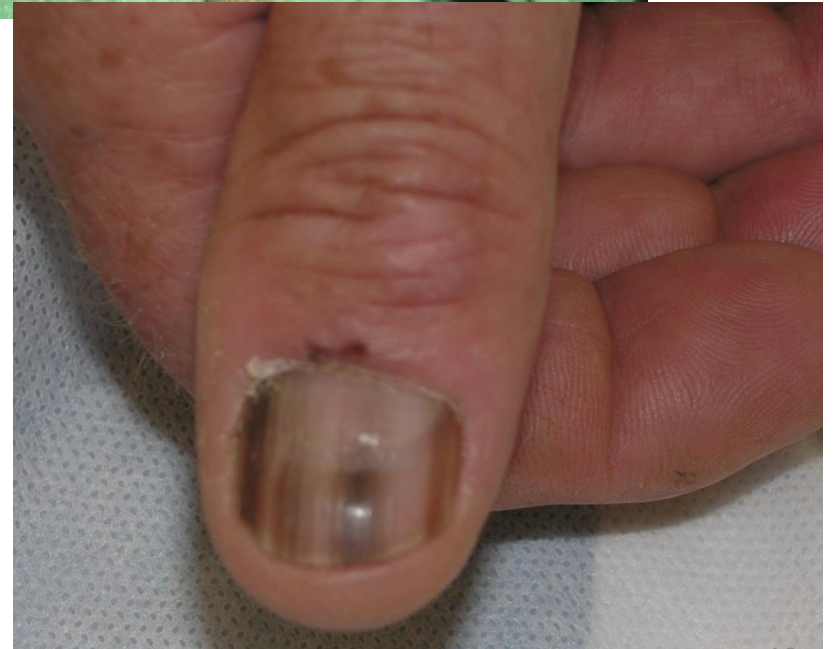11



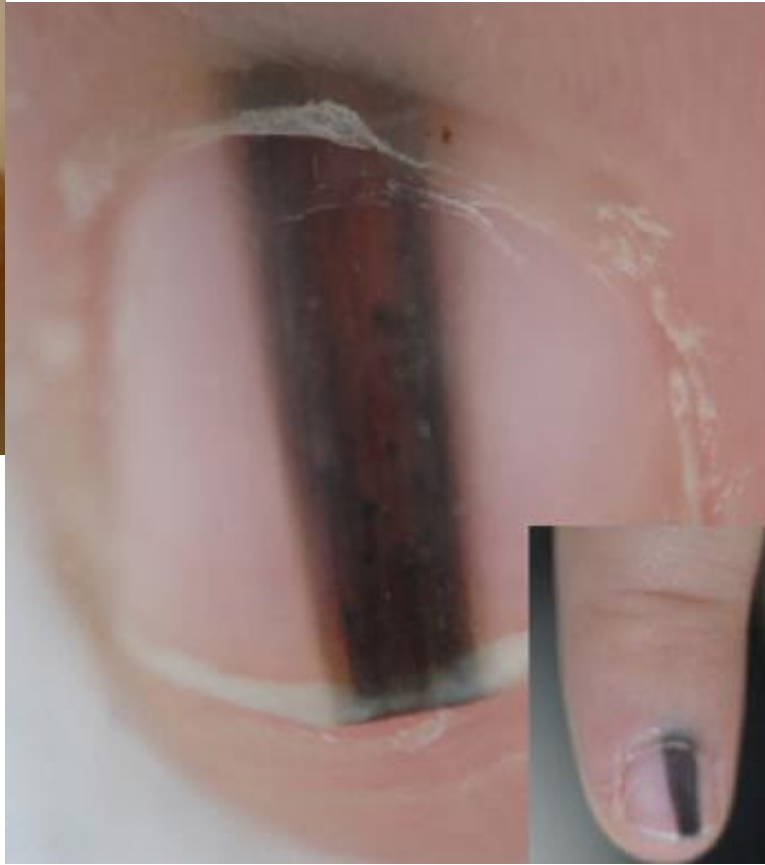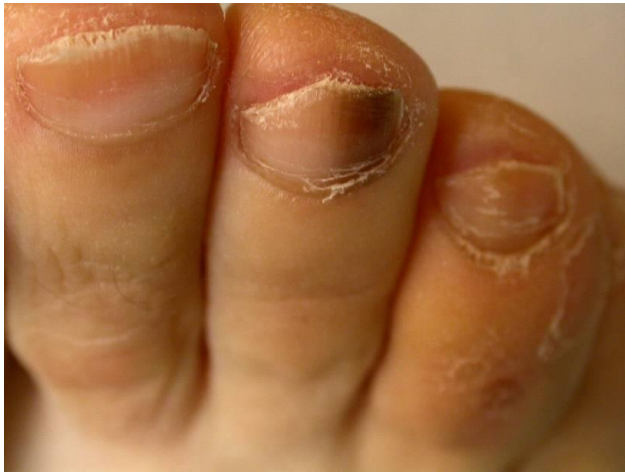22/11/2021

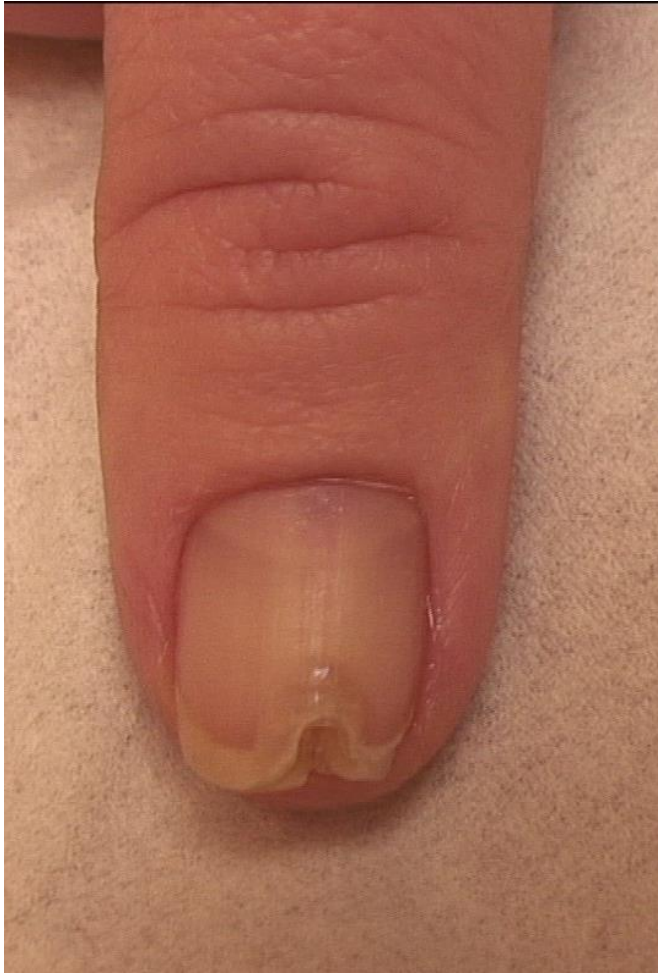

JMS GK

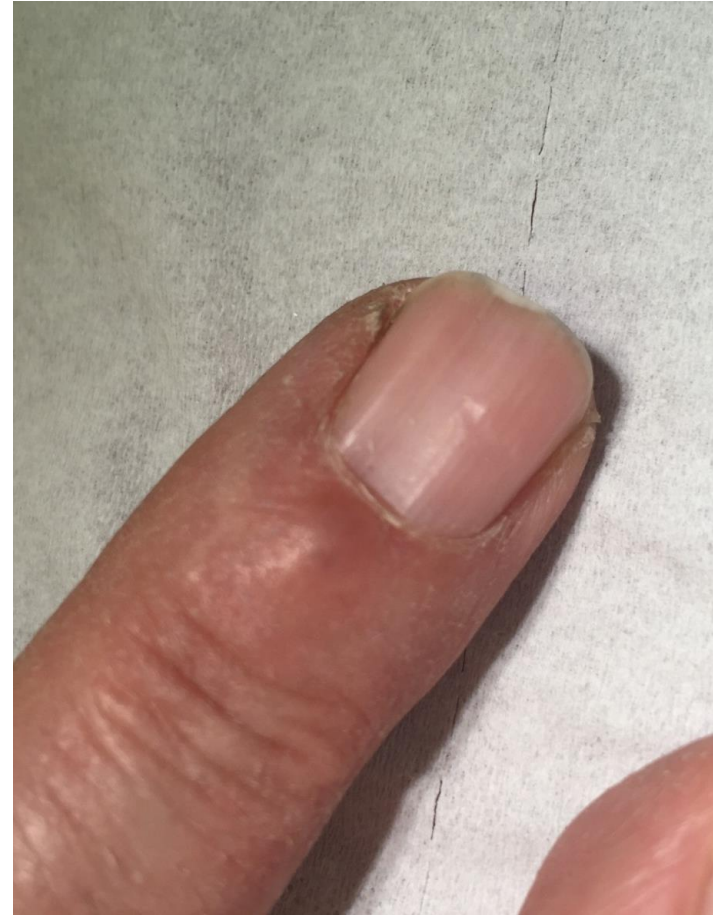

12

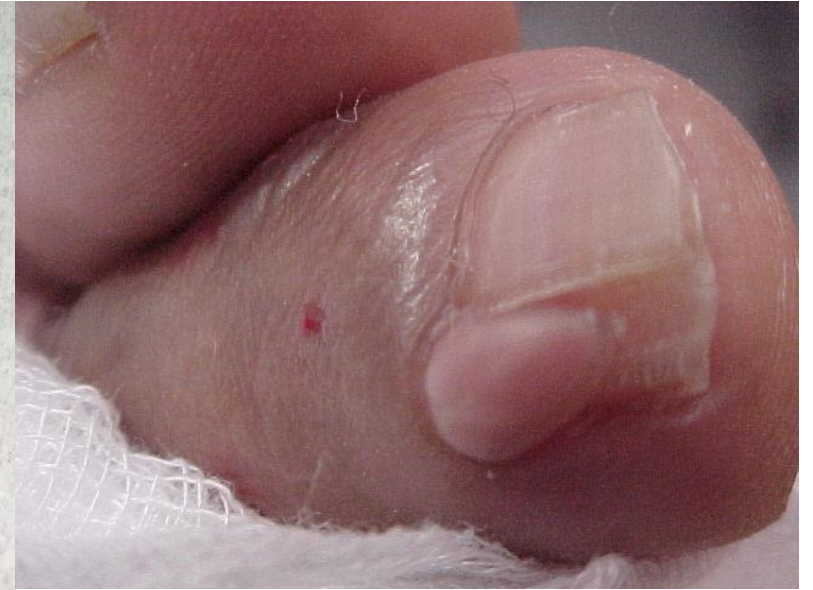



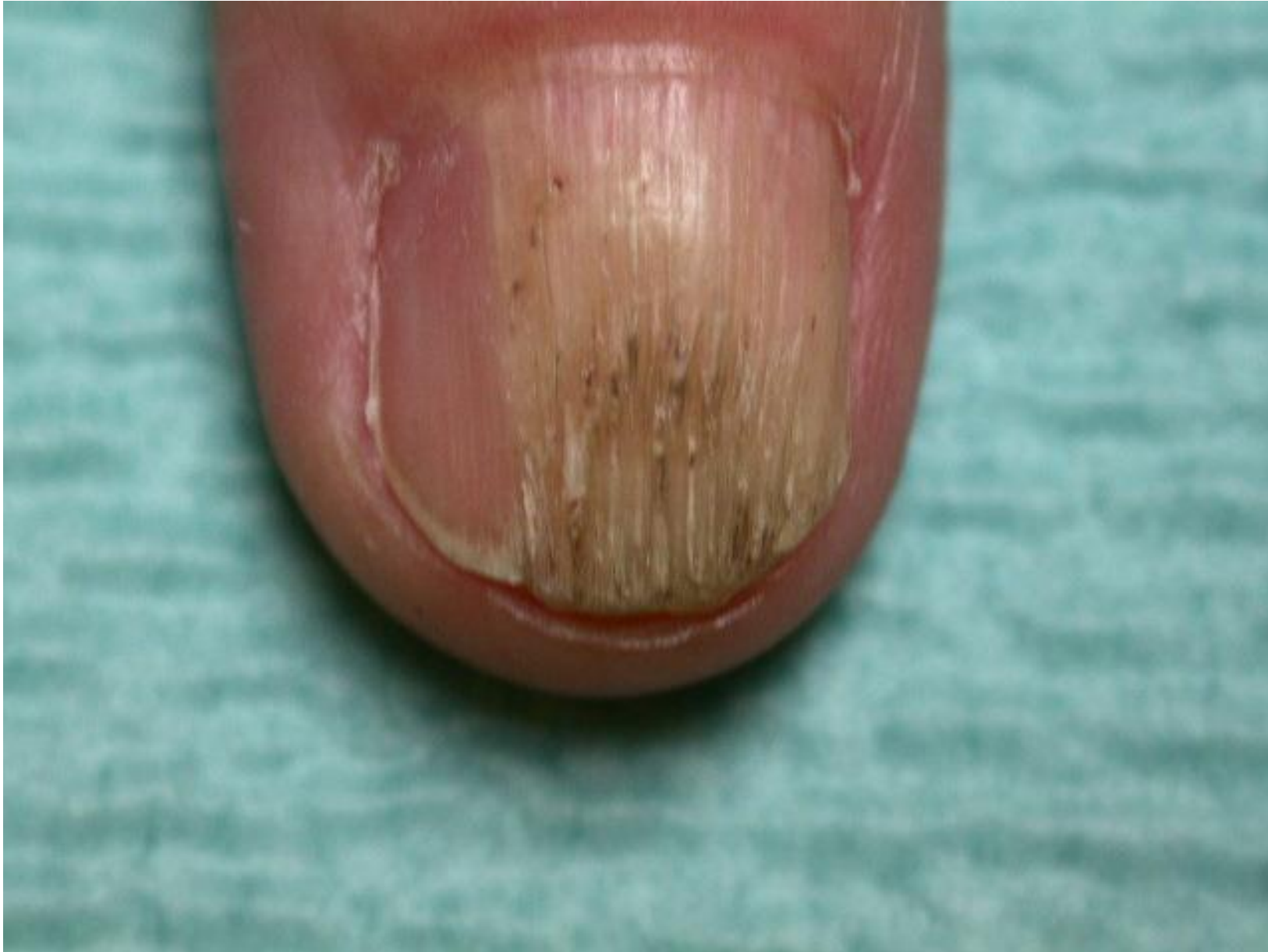TUMEUR GLOMIQUE

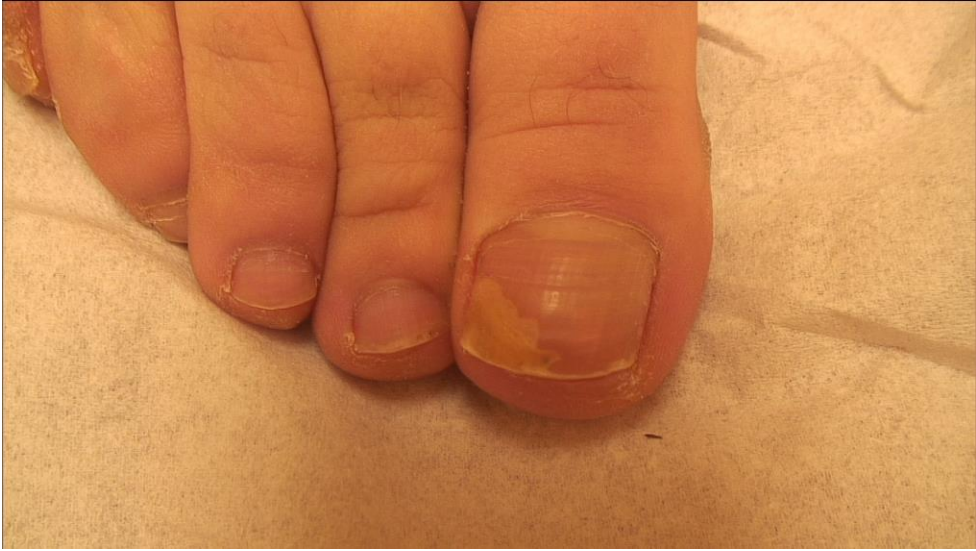

PSEUDO KYSTE MUCOIDE

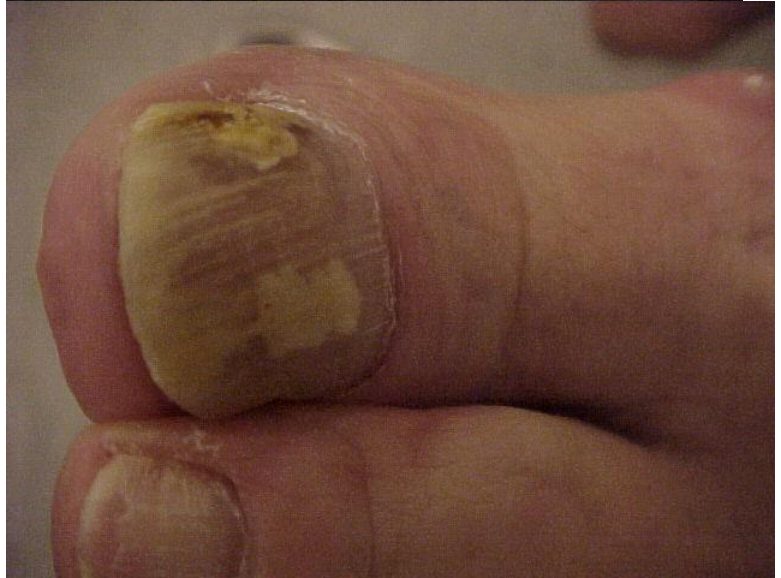
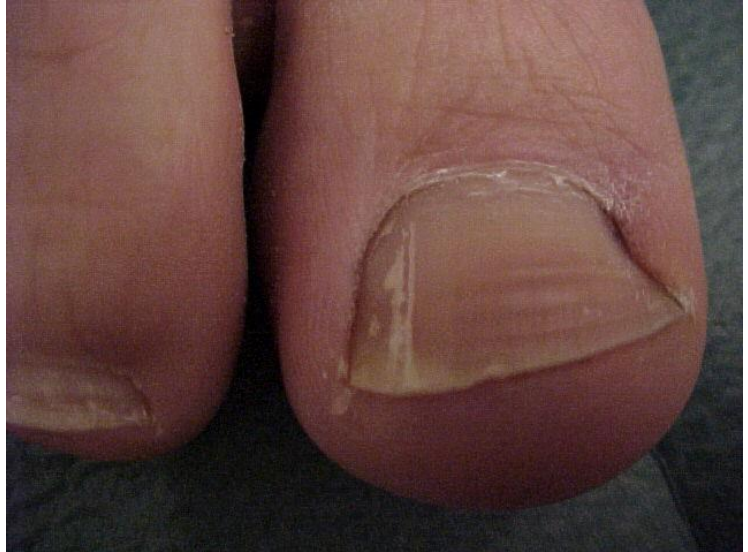
FIBROKERAROME DIGITAL





22/11/2021



JMS GR

16

MELANONYCHIES D'ORIGINE FONGIQUE

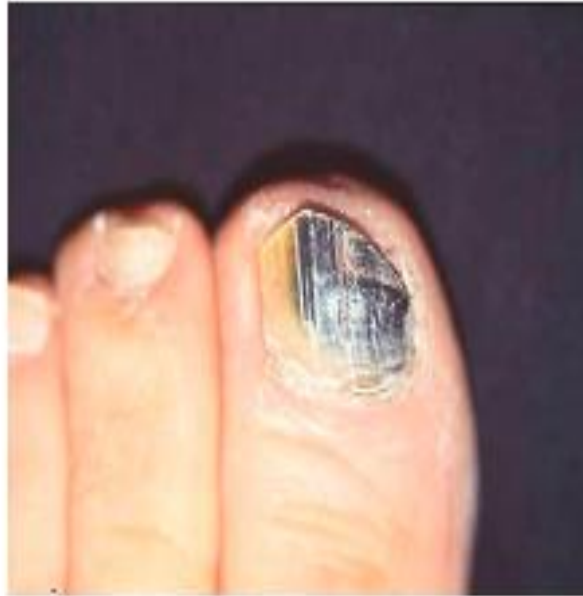

Fig 2. Fungal melanonychia.

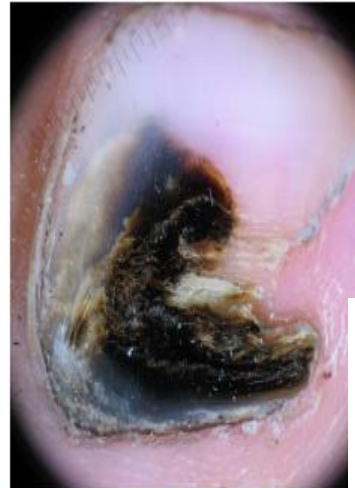
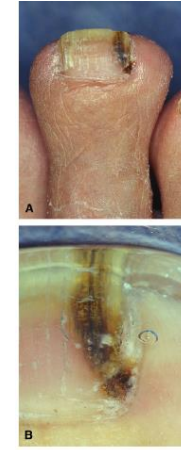
Fig 9. Dermatoscopy of *Aspergillus* infection, s homogenous black pigment.



G

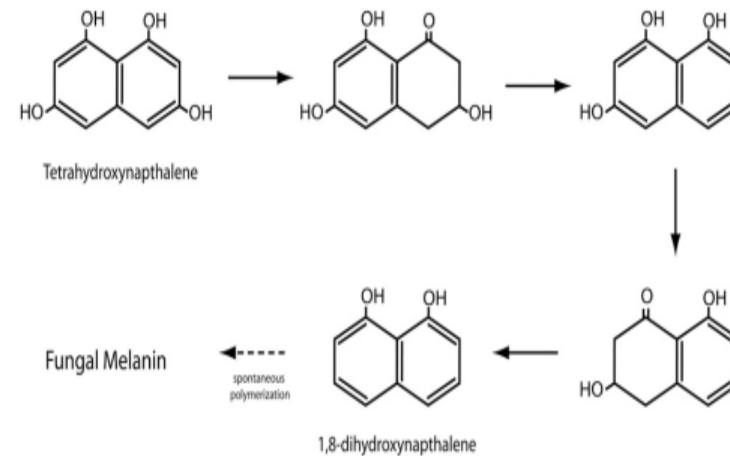


Fig 1. Pentaketide pathway of fungal melanin synthesis.

MERCI POUR VOTRE ATTENTION

